

Nazwa kwalifikacji: **Świadczenie usług medycznych w zakresie diagnostyki obrazowej, elektromedycznej i radioterapii**

Oznaczenie kwalifikacji: **MS.19**

Wersja arkusza: **SG**

Czas trwania egzaminu: **60 minut**

MS.19-SG-20.06

EGZAMIN POTWIERDZAJĄCY KWALIFIKACJE W ZAWODZIE

Rok 2020

CZEŚĆ PISEMNA

**PODSTAWA PROGRAMOWA
2017**

Instrukcja dla zdającego

- Sprawdź, czy arkusz egzaminacyjny zawiera 9 stron. Ewentualny brak stron lub inne usterki zgłoś przewodniczącemu zespołu nadzorującego.
- Do arkusza dołączona jest KARTA ODPOWIEDZI, na której w oznaczonych miejscach:
 - wpisz oznaczenie kwalifikacji,
 - zamaluj kratkę z oznaczeniem wersji arkusza,
 - wpisz swój numer PESEL*,
 - wpisz swoją datę urodzenia,
 - przyklej naklejkę ze swoim numerem PESEL.
- Arkusze egzaminacyjny zawiera test składający się z 40 zadań.
- Za każde poprawnie rozwiązane zadanie możesz uzyskać 1 punkt.
- Aby zdać część pisemną egzaminu musisz uzyskać co najmniej 20 punktów.
- Czytaj uważnie wszystkie zadania.
- Rozwiązania zaznaczaj na KARCIE ODPOWIEDZI długopisem lub piórem z czarnym tuszem/atramentem.
- Do każdego zadania podane są cztery możliwe odpowiedzi: A, B, C, D. Odpowiada im następujący układ krater w KARCIE ODPOWIEDZI:

A	B	C	D
---	---	---	---

- Tylko jedna odpowiedź jest poprawna.
- Wybierz właściwą odpowiedź i zamaluj kratkę z odpowiadającą jej literą – np., gdy wybrałeś odpowiedź „A”:

<input checked="" type="checkbox"/>	B	C	D
-------------------------------------	---	---	---

- Staraj się wyraźnie zaznaczać odpowiedzi. Jeżeli się pomylisz i błędnie zaznaczysz odpowiedź, otocz ją kółkiem i zaznacz odpowiedź, którą uważasz za poprawną, np.

<input checked="" type="checkbox"/>	B	C	<input checked="" type="checkbox"/>
-------------------------------------	---	---	-------------------------------------

- Po rozwiązaniu testu sprawdź, czy zaznaczyłeś wszystkie odpowiedzi na KARCIE ODPOWIEDZI i wprowadziłeś wszystkie dane, o których mowa w punkcie 2 tej instrukcji.

Pamiętaj, że oddajesz przewodniczącemu zespołu nadzorującego tylko KARTĘ ODPOWIEDZI.

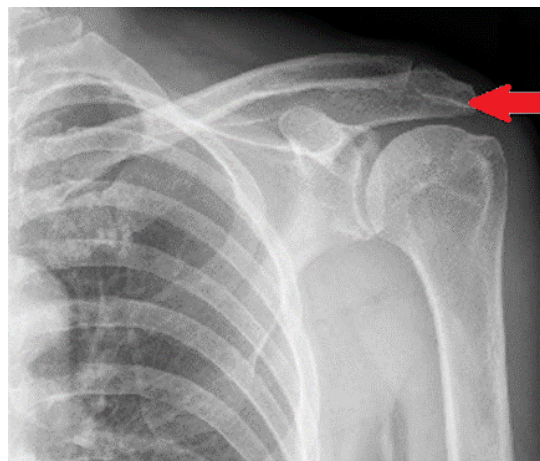
Powodzenia!

* w przypadku braku numeru PESEL – seria i numer paszportu lub innego dokumentu potwierdzającego tożsamość

Zadanie 1.

Na radiogramie stawu barkowego strzałką wskazano

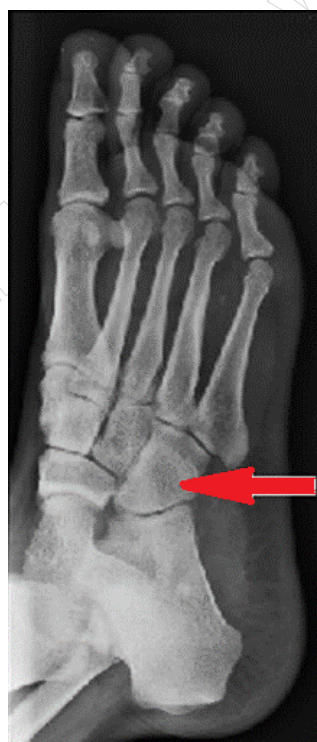- A. wyrostek kruczy łopatki.
- B. wyrostek barkowy łopatki.
- C. guzek większy kości ramiennej.
- D. guzek mniejszy kości ramiennej.



Zadanie 2.

Na radiogramie stopy strzałką wskazano kość

- A. piętową.
- B. skokową.
- C. łódkowatą.
- D. sześcienną.



Zadanie 3.

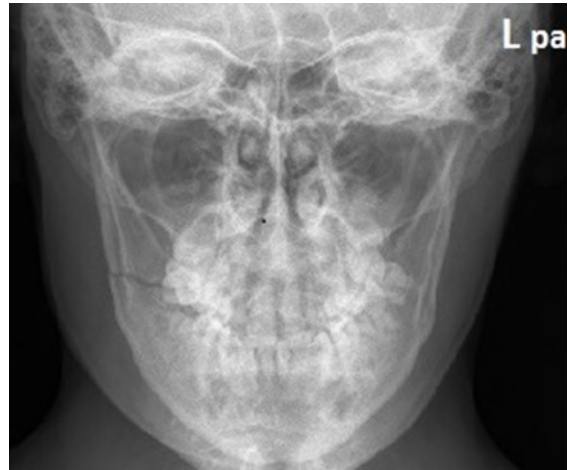Świeżo wynaczyniona krew na obrazach TK głowy bez podania środka kontrastowego ukazuje się jako obszar

- A. izodensyjny.
- B. hipodensyjny.
- C. hiperdensyjny.
- D. normodensyjny.

Zadanie 4.

Na radiogramie żuchwy uwidoczniło się złamanie w okolicy

- A. prawego wyrostka kłykciowego.
- B. lewego wyrostka kłykciowego.
- C. prawej gałęzi żuchwy.
- D. lewej gałęzi żuchwy.



Zadanie 5.

Promieniowanie rentgenowskie jest

- A. falą ultradźwiękową.
- B. strumieniem protonów.
- C. strumieniem elektronów.
- D. falą elektromagnetyczną.

Zadanie 6.

W badaniu cystografii wstępującej środek kontrastowy należy podać

- A. bezpośrednio do układu kielichowo-miedniczkowego.
- B. przez powłoki skórne do miedniczki nerkowej.
- C. bezpośrednio do pęcherza moczowego.
- D. wstecznie do moczowodu.

Zadanie 7.

Cholangiografia to badanie radiologiczne

- A. dróg żółciowych.
- B. dróg moczowych.
- C. pęcherza moczowego.
- D. pęcherzyka żółciowego.

Zadanie 8.

Badanie gęstości mineralnej kości metodą DXA należy wykonać

- A. z dalszego końca kości udowej.
- B. z bliższego końca kości udowej.
- C. z dalszego końca kości strzałkowej.
- D. z bliższego końca kości strzałkowej.

Zadanie 9.

Koronarografia jest radiologicznym zabiegiem diagnostycznym pozwalającym ocenić drożność

- A. żył wieńcowych.
- B. żył obwodowych.
- C. tętnic wieńcowych.
- D. tętnic obwodowych.

Zadanie 10.

Podczas wykonywania zdjęcia rentgenowskiego klatki piersiowej w celu ochrony radiologicznej pacjenta należy zastosować

- A. fartuch ołowiowy założony z tyłu pacjenta.
- B. fartuch ołowiowy założony z przodu pacjenta.
- C. półfartuch ołowiowy założony z tyłu pacjenta.
- D. półfartuch ołowiowy założony z przodu pacjenta.

Zadanie 11.

Do zdjęcia rentgenowskiego kręgosłupa piersiowego w projekcji AP pacjenta należy ułożyć

- A. na plecach, tak by promień centralny padał na środek mostka.
- B. na brzuchu, tak by promień centralny padał na środek mostka.
- C. na plecach, tak by promień centralny padał na wyrostek mieczykowaty mostka.
- D. na brzuchu, tak by promień centralny padał na wyrostek mieczykowaty mostka.

Zadanie 12.

Do zdjęcia rentgenowskiego żeber w projekcji skośnej tylnej pacjenta należy ustawić

- A. tyłem do lampy rentgenowskiej, stroną badaną bliżej kasy.
- B. przodem do lampy rentgenowskiej, stroną badaną bliżej kasy.
- C. tyłem do lampy rentgenowskiej, stroną badaną oddaloną od kasy.
- D. przodem do lampy rentgenowskiej, stroną badaną oddaloną od kasy.

Zadanie 13.

W których projekcjach wykonuje się standardowe badanie mammograficzne?

- A. Kraniokaudalnej i zrotowanej.
- B. Kaudokranialnej i zrotowanej.
- C. Kraniokaudalnej i skośnej przyśrodkowo-bocznej.
- D. Kaudokranialnej i skośnej przyśrodkowo-bocznej.

Zadanie 14.

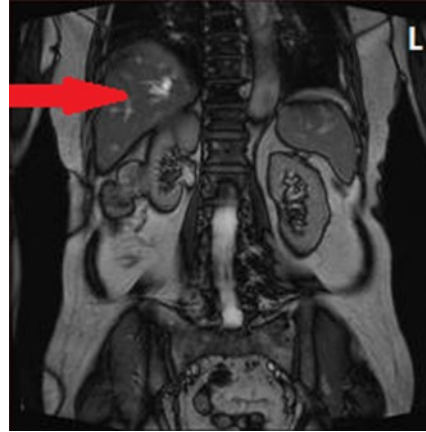
Podczas wykonywania zdjęcia rentgenowskiego lewobocznego czaszki promień centralny powinien przebiegać

- A. od lewej do prawej strony czaszki, prostopadle do płaszczyzny czołowej.
- B. od prawej do lewej strony czaszki, prostopadle do płaszczyzny czołowej.
- C. od lewej do prawej strony czaszki, prostopadle do płaszczyzny strzałkowej.
- D. od prawej do lewej strony czaszki, prostopadle do płaszczyzny strzałkowej.

Zadanie 15.

Na obrazie MR jamy brzusznej strzałką wskazano

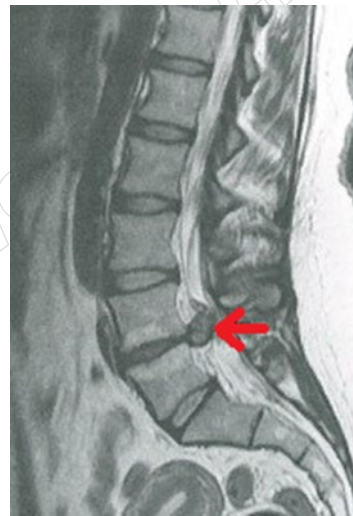
- A. nerkę.
- B. wątrobę.
- C. trzustkę.
- D. śledzionę.



Zadanie 16.

Na obrazie MR kręgosłupa lędźwiowego strzałką wskazano

- A. osteofit na poziomie L2-L3
- B. osteofit na poziomie L4-L5
- C. przepuklinę na poziomie L2-L3
- D. przepuklinę na poziomie L4-L5



Zadanie 17.

Technikę bramkowania oddechowego stosuje się w badaniu MR

- A. klatki piersiowej.
- B. miednicy małej.
- C. kręgosłupa L-S.
- D. gruczołu piersi.

Zadanie 18.

Do badania MR nadgarstka pacjenta należy ułożyć

- A. na plecach, badana ręka ułożona wzdłuż ciała.
- B. na brzuchu, badana ręka ułożona wzdłuż ciała.
- C. na plecach, badana ręka wyciągnięta ponad głowę.
- D. na brzuchu, badana ręka wyciągnięta ponad głowę.

Zadanie 19.

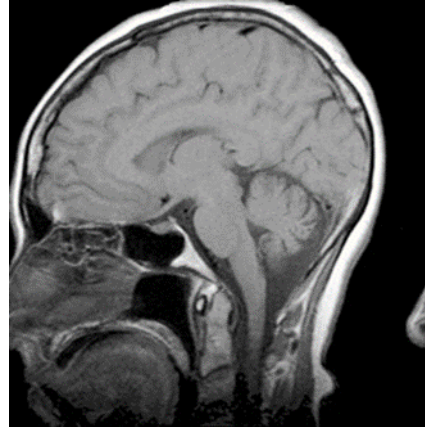
Obrazowanie w sekwencjach STIR, FLAIR, SE wykonywane jest w badaniu

- A. USG
- B. PET
- C. MR
- D. TK

Zadanie 20.

Który artefakt uwidocznił na skanie RM głowy?

- A. Zawijanie obrazu.
- B. Efekt uśrednienia.
- C. Poruszenie pacjenta.
- D. Przesunięcie chemiczne.



Zadanie 21.

W pozytonowej tomografii emisyjnej PET zostaje zarejestrowane promieniowanie powstające podczas

- A. rozpraszania culombowskiego.
- B. rozpraszania comptonowskiego.
- C. anihilacji pary proton-antyproton.
- D. anihilacji pary elektron-pozyton.

Zadanie 22.

Wskazaniem do wykonania scyntygrafii perfuzyjnej jest

- A. ropień płuca.
- B. zapalenie płuc.
- C. zatorowość płucna.
- D. ciężkie nadciśnienie płucne.

Zadanie 23.

W scyntygrafii wykorzystywane są głównie radioizotopy emitujące promieniowanie

- A. alfa.
- B. beta.
- C. gamma.
- D. neutronowe.

Zadanie 24.

Które informacje należy zamieścić na strzykawce z radiofarmaceutykiem przygotowanym przez technika elektroradiologa?

- A. Czas okresu inkubacji, stężenie, inicjały technika.
- B. Czas okresu inkubacji, radioaktywność, inicjały technika.
- C. Typ radiofarmaceutyku, stężenie, godzina przygotowania.
- D. Typ radiofarmaceutyku, radioaktywność, godzina przygotowania.

Zadanie 25.

Glukoza podawana pacjentowi w badaniu PET jest znakowana radioaktywnym

- A. torem.
- B. fluorem.
- C. fosforem.
- D. technetem.

Zadanie 26.

Jak oznacza się w radioterapii obszar tkanek zawierający GTV i mikrorozsiewy w fazie niewykrywalnej klinicznie?

- A. IV
- B. TV
- C. PTV
- D. CTV

Zadanie 27.

Brachyterapia wewnątrzjamowa jest wykorzystywana podczas leczenia nowotworu

- A. szyjki macicy.
- B. gałki ocznej.
- C. krtani.
- D. piersi.

Zadanie 28.

Teleradioterapia 4D na etapie planowania leczenia wykorzystuje obrazy

- A. klasycznej rentgenografii, wykonane przy wstrzymanym oddechu.
- B. tomografii komputerowej, wykonane przy wstrzymanym oddechu.
- C. klasycznej rentgenografii, wykonane w fazie oddechowej.
- D. tomografii komputerowej, wykonane w fazie oddechowej.

Zadanie 29.

Źródłem promieniowania protonowego stosowanego w radioterapii jest

- A. cyklotron.
- B. cyberknife.
- C. bomba kobaltowa.
- D. przyspieszacz liniowy.

Zadanie 30.

W radioterapii hadronowej leczenie odbywa się przy użyciu

- A. aparatu rentgenowskiego.
- B. aparatu kobaltowego.
- C. cyklotronu.
- D. mobetronu.

Zadanie 31.

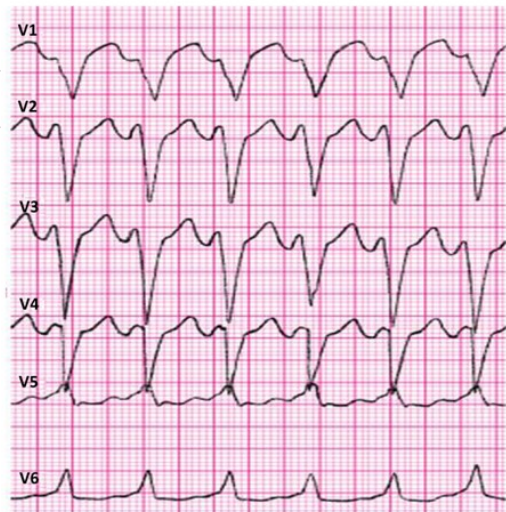
Skrótem CTV w radioterapii oznacza się

- A. obszar guza.
- B. obszar leczony.
- C. kliniczny obszar napromieniania.
- D. zaplanowany obszar napromieniania.

Zadanie 32.

Które zaburzenie rytmu serca zarejestrowano na elektrokardiogramie?

- A. Częstoskurcz komorowy.
- B. Migotanie przedsionków.
- C. Blok przedsionkowo-komorowy.
- D. Blok prawej odnogi pęczka Hisa.



Zadanie 33.

Chorobą układu oddechowego typu obturacyjnego jest

- A. mukowiscydoza.
- B. gruźlica płuc.
- C. pylica płuc.
- D. sarkoidoza.

Zadanie 34.

Audiometria impedancyjna polega na pomiarze

- A. oporu akustycznego i ciśnienia w uchu zewnętrznym.
- B. oporu akustycznego i ciśnienia w uchu środkowym.
- C. przewodnictwa powietrznego.
- D. przewodnictwa kostnego.

Zadanie 35.

W badaniu EKG elektrodę przedsercową V4 należy umocować

- A. w 4-tej przestrzeni międzyżebrowej przy lewym brzegu mostka.
- B. w 4-tej przestrzeni międzyżebrowej przy prawym brzegu mostka.
- C. w 5-tej przestrzeni międzyżebrowej w linii pachowo-przedniej lewej.
- D. w 5-tej przestrzeni międzyżebrowej w linii środkowo-obojęczykowej lewej.

Zadanie 36.

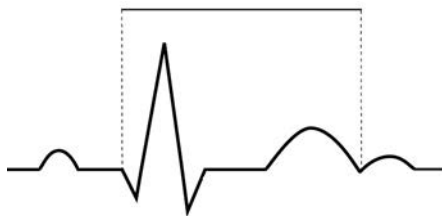
Podczas badania EEG w systemie „10-20” literą A oznacza się elektrody

- A. pośrodkowe.
- B. mózdkowe.
- C. skroniowe.
- D. uszne.

Zadanie 37.

Na wykresie EKG zaznaczono

- A. odstęp QT
- B. odstęp PQ
- C. odcinek ST
- D. odcinek PQ



Zadanie 38.

Wskazaniem do wykonania badania spirometrycznego jest

- A. astma oskrzelowa.
- B. stan po operacji jamy brzusznej.
- C. zwiększone ciśnienie wewnątrzczaszkowe.
- D. świeżo rozpoznany zawał mięśnia sercowego.

Zadanie 39.

Fotostymulacja wykonywana jest podczas badania

- A. EEG
- B. KTG
- C. ENG
- D. EMG

Zadanie 40.

Który artefakt wskazano strzałkami na obrazie USG nerki?

- A. Wzmocnienie akustyczne.
- B. Podwójne odbicie.
- C. Cień akustyczny.
- D. Ogon komety.

